

# 広島赤十字・原爆病院での後期研修を振り返って

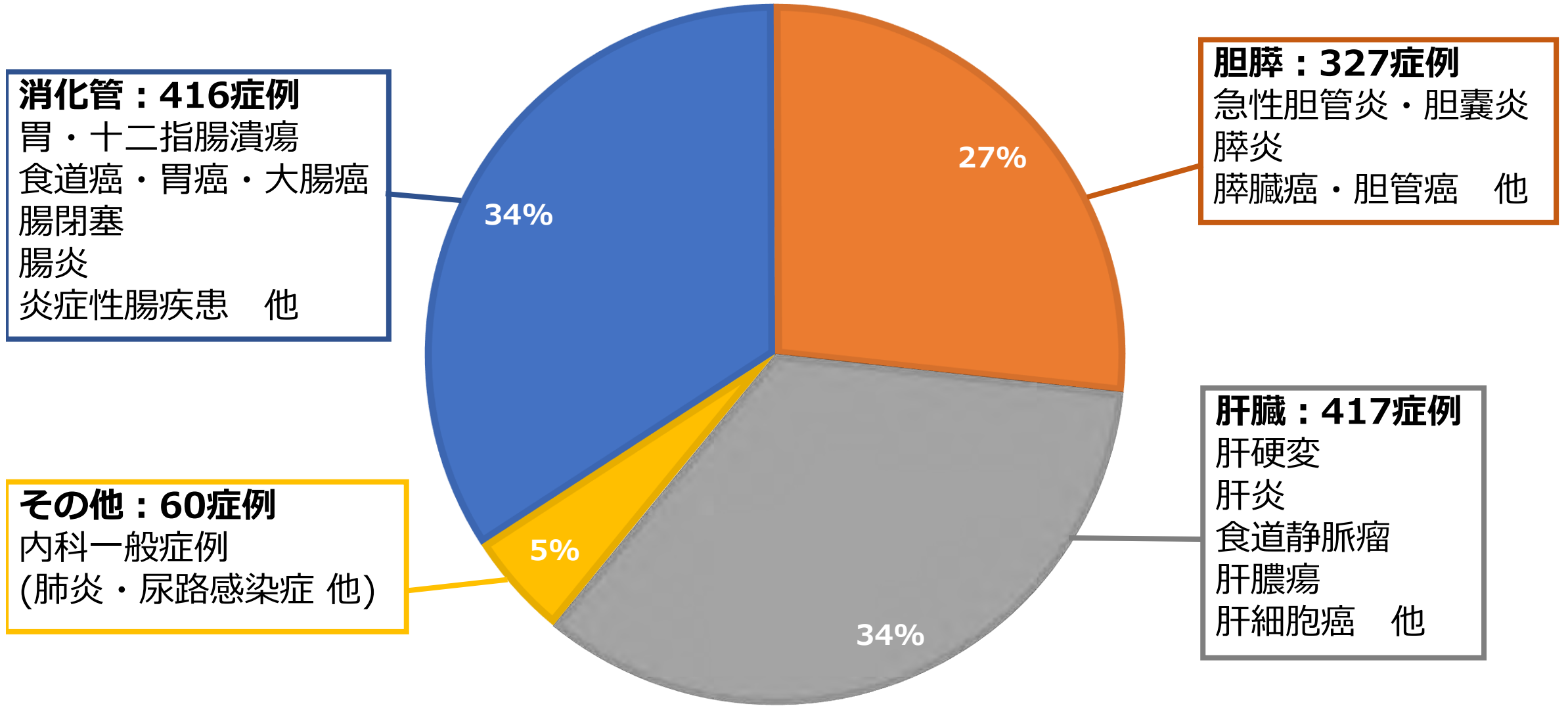
広島大学 第一内科同門会賞専修医奨励賞



広島赤十字・原爆病院  
消化器内科  
田中裕輔

# 業績 ~3年間を通して~

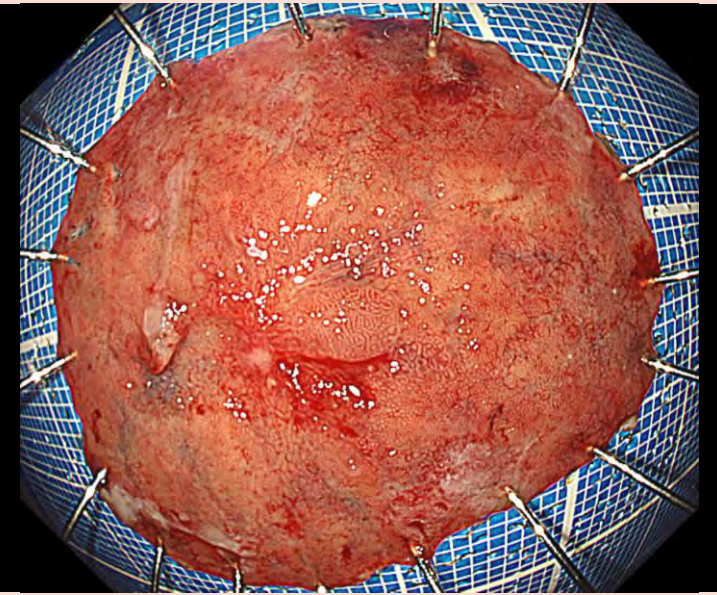
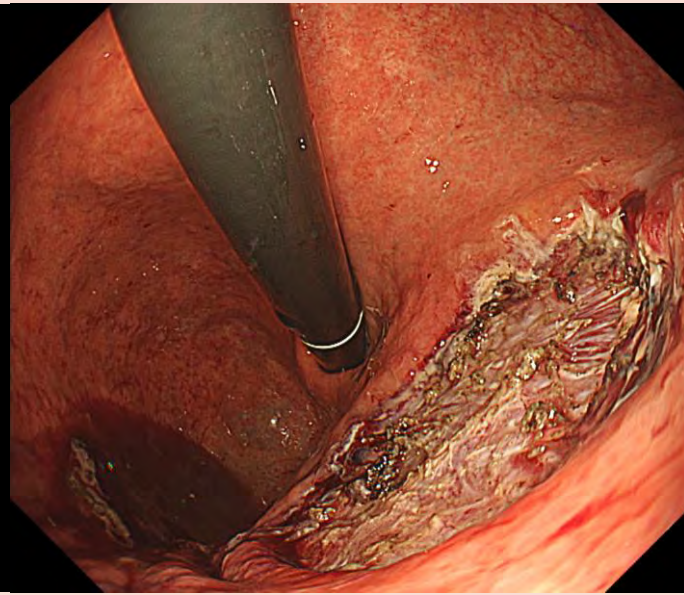
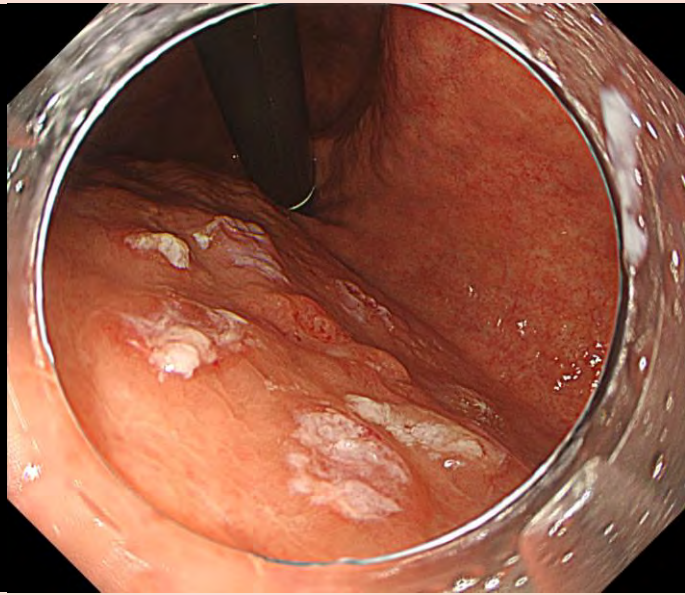
担当入院患者：1220症例（1月23日時点）



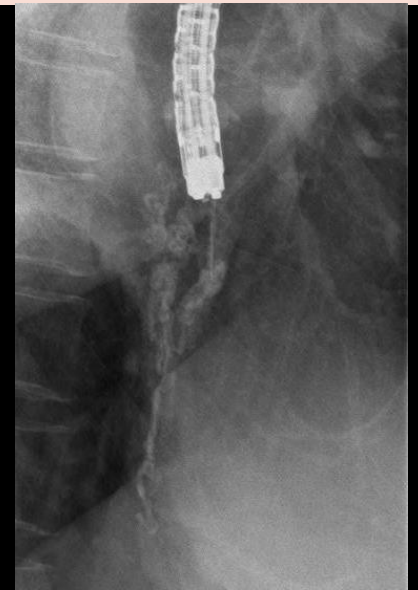
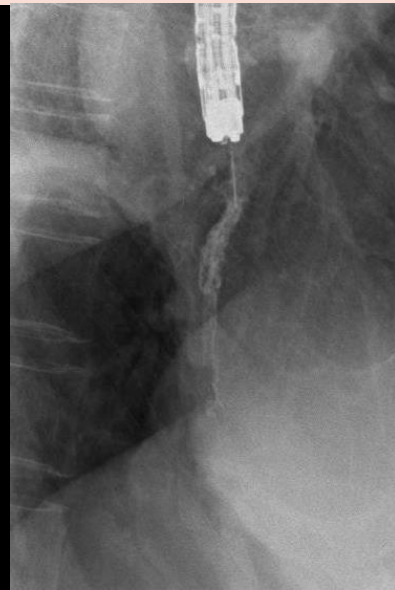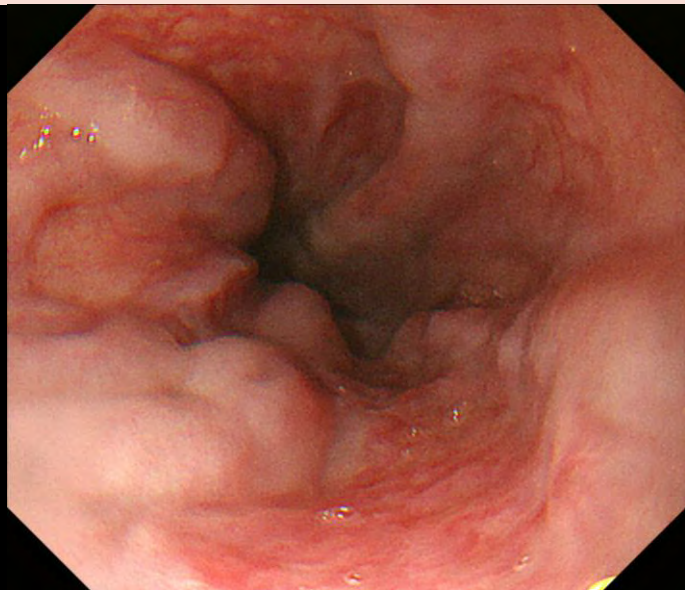
# 業績 ~3年間を通して~

主担当として経験した手技	件数
上部消化管内視鏡	1814
大腸内視鏡	658
胃ESD	12
大腸EMR	110
EUS	44
ERCP	111
PTGBD	10
EVL	34
EIS	14
肝生検/肝腫瘍生検	58/8
RFA/MWA	2/2

# 胃ESD



# EIS



# 業績 ~3年間を通して~

## 論文

- 異所性膵に発生した胃壁膿瘍に対して超音波内視鏡下ドレナージが有用であった1例,  
日本内視鏡学会雑誌2022年64巻11号 掲載

## 口演

- 異所性膵に発生した胃壁膿瘍に対して超音波内視鏡下ドレナージが有用であった1例,  
第124回 日本消化器内視鏡学会中国支部例会, 2020年6月27日
- 健診を契機にみづかり術前診断し得た十二指腸乳頭部NETの1症例,  
第127回 日本消化器内視鏡学会中国支部例会, 2021年11月20日
- 内視鏡的粘膜下層剥離術後に胃壁内膿瘍を来した1例,  
第128回 日本消化器内視鏡学会中国支部例会, 2022年7月3日
- 肝腫瘍を契機にみづかり診断に苦慮した粟粒結核の1例,  
第75回 広島医学会総会, 2022年11月20日

## 症例

### 胃異所性腺に発生した胃壁膿瘍に対して 超音波内視鏡下ドレナージが有用であった1例

田中裕輔 宮木英輔 岡信秀治 坂本愛子 初鹿佳輝  
古谷奈緒 岡崎彰仁 森 奈美 高木慎太郎 古川善也

広島赤十字・原爆病院 消化器内科

## 要旨

症例は26歳、女性。腹痛、発熱を主訴に前医を受診。炎症反応上昇と胃粘膜下腫瘍様隆起を認めたため、当科紹介となった。造影CTでは胃幽門側に40mm大の周囲脂肪織濃度上昇を伴う嚢胞性病変を認め、EGDでは胃前庭部に頂部に陥凹を有する粘膜下腫瘍様隆起を認めた。胃壁膿瘍を疑い、絶食、抗生剤治療を開始したが症状が持続したため、超音波内視鏡下ドレナージ術を施行した。穿刺吸引した内容液は膿性で膵酵素の異常高値を認め、胃異所性腺を原発に胃壁膿瘍を発生した稀な症例と考えられた。処置後は症状改善。退院後の造影CTでは嚢胞性病変は消失し、粘膜下腫瘍様隆起も縮小しており、本症例では超音波内視鏡下ドレナージが有用であった。

**Key words** 胃壁膿瘍／異所性腺／超音波内視鏡／超音波内視鏡下ドレナージ

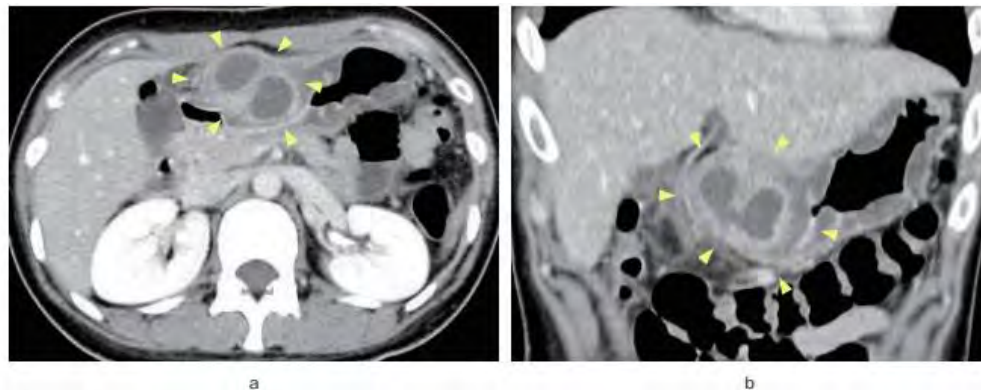


Figure 1 造影CT.  
胃前庭部前壁に周囲胃壁肥厚とリング状造影効果を伴う40mm大の腫瘍を認めた。  
a: axial.  
b: coronal.

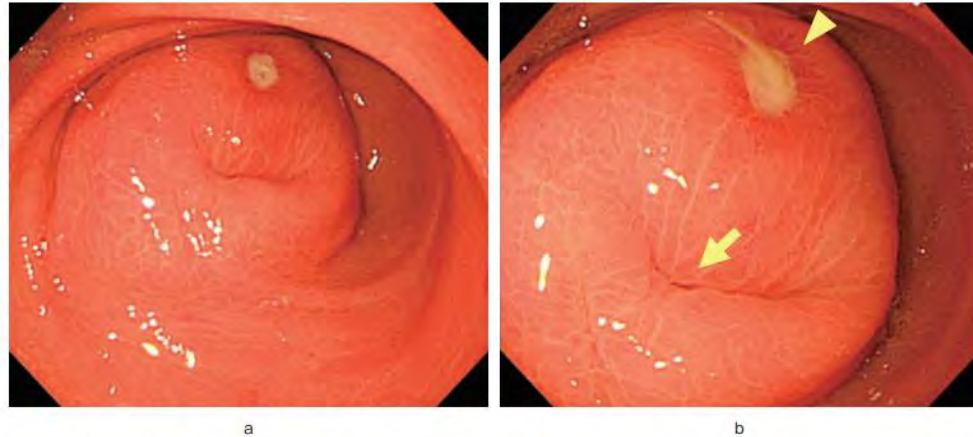


Figure 2 初回上部消化管内視鏡像。  
胃前庭部前壁に弾性硬の粘膜下腫瘍様隆起を認め、頂部には膿汁を伴うびらん(矢印)、腺管開口部様の陥凹(矢頭)を認めた。  
a: 遠景。  
b: 近景。

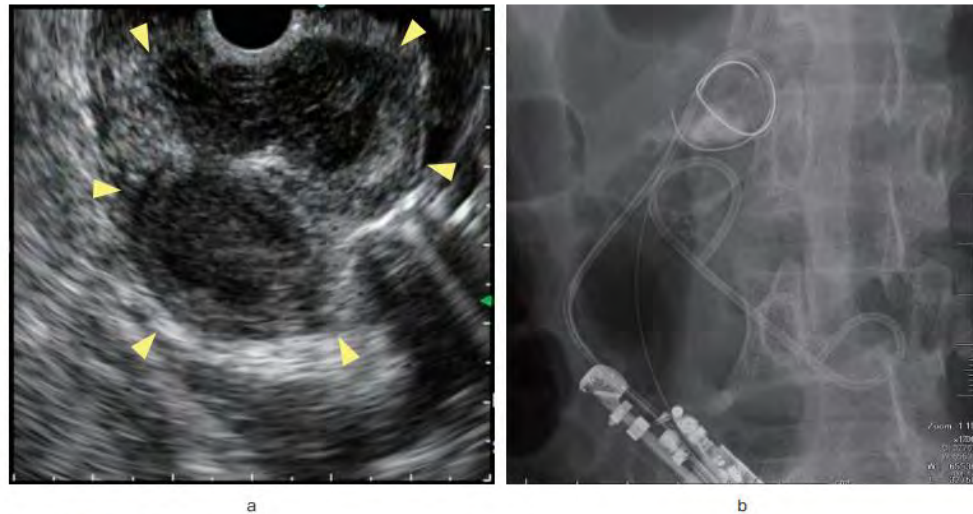


Figure 3 超音波内視鏡下ドレナージ。  
a: 胃前庭部前壁に約40mm大の内部不均一な低エコー病変を認めた(矢頭)。  
b: 透視下に膿瘍腔内に6Fr内瘻、外瘻チューブを留置した。

今後とも宜しくお願い致します。



古川院長、第一消化器内科、第二消化器内科、総合内科、健診部、+研修医